Para além da imagem: o que os radiologistas devem saber sobre alterações das provas hepáticas

Carolina Terra
Diogo Roriz, Prof. Luís Semedo
Orientadora: M. Antónia Portilha
Diretor de Serviço: Prof. Paulo Donato

INTRODUÇÃO

-Na era dos registos clínicos eletrónicos, o médico radiologista tem a oportunidade de integrar a informação fornecida pelo estudo laboratorial e pela apresentação clínica do doente com os achados dos exames de imagem.

- Objetivo: revisão dos principais testes para avaliação da função hepática e correlacionar os padrões de alterações das provas hepáticas com a patologia e as alterações imagiológicas decorrentes

ÍNDICE:

1. Testes de função hepática (TFH)
2. Estadiamento da doença hepática crónica
3. Padrões de lesão hepática
4. Pedidos de ecografia por alteração dos TFH
5. Casos clínicos

TESTES DE FUNÇÃO HEPÁTICA

Função excretora e de desintoxicação
Bilirrubina
Enzimas séricas (dano hepatocelular/colestase)

Função biossintética
Albumina Sérica
Globulinas Séricas
Fatores da coagulação

Outros testes
Marcadores tumorais
Marcadores de dano celular

1- Função excretora e de desintoxicação: Bilirrubina

- Produto final da degradação do heme.

70-90% da bilirrubina deriva da degradação da hemoglobina dos eritrócitos senescentes

Desconjugada/Indireta
Insolúvel em água
Ligada à **ALBUMINA**

Conjugada/Direta
Solúvel em água
Excretada nas fezes
(80%) e urina

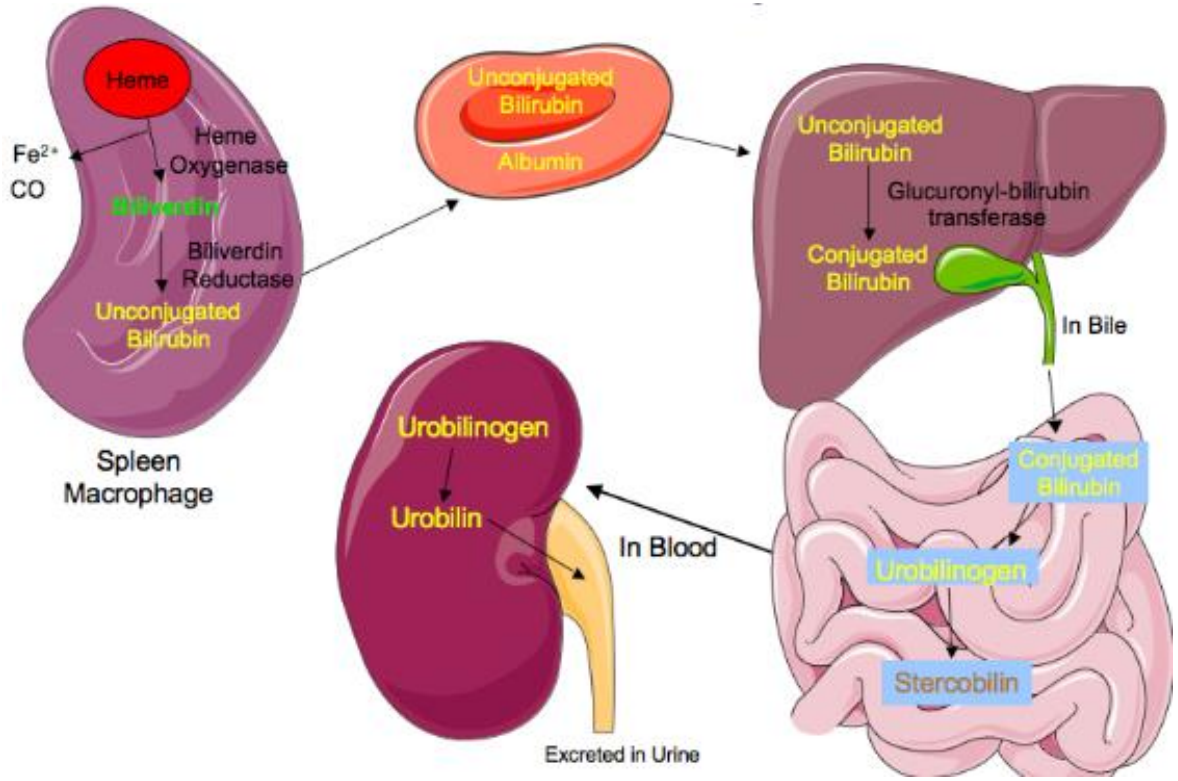

1- Função excretora e de desintoxicação: Bilirrubina

Valores normais
Bilirrubina Sérica Total: 1-1.5 mg/dL Limite superior para a fração conjugada: **0.3 mg/dL**

- **Quando a fração conjugada < 15% do total, a bilirrubina considera-se TOTALMENTE desconjugada**

- **Elevação da fração desconjugada isoladamente RARAMENTE é atribuível a doença hepática – hemólise**

1- Função excretora e de desintoxicação: Bilirrubina

- Hiperbilirrubinemia conjugada QUASE SEMPRE implica doença hepática ou biliar

- Na maioria das doenças hepáticas, ambas as frações tendem a elevar-se!

- Bilirrubinúria IMPLICA doença hepática!

Exceto na presença de hiperbilirrubinemia puramente desconjugada, o fracionamento da bilirrubina raramente é útil na determinação da causa da icterícia!

1- Função excretora e de desintoxicação: Enzimas séricas

- **Não têm função serológica conhecida**.
- Distribuem-se pelo plasma e espaço intersticial, possuindo semividas medidas em dias;
- Elevação de uma determinada enzima sérica reflete primariamente o aumento da taxa da sua entrada no plasma, a partir das células hepáticas lesadas (+ permeáveis)

1. **Lesão do hepatócito:** AST e ALT.
2. **Colestase**: FA e γ-GT.

1 Transamínases

- Indicadores **sensíveis** de dano hepatocelular, mais úteis em doenças **agudas**!
- Valor normal: 10-40 U/L

AST	Fígado, músculo cardíaco, músculo esquelético, rim, cérebro, pâncreas, pulmões, leucócitos e eritrócitos (ordem decrescente).
ALT	Principalmente no fígado (**L**iver); Indicador mais específico de lesão hepática.

1 Transamínases

- A correlação entre o nível de transamínases e o grau de lesão hepática é **FRACA.**

- Qualquer lesão hepatocelular pode causar elevação de transamínases até **300 U/L**

Elevação NÃO específica!

2 Enzimas que refletem colestase

FA	Localizada na membrana canalicular dos hepatócitos
γ - GT	Retículo endoplasmático ou células epiteliais dos ductos biliares (+ difuso) A sua elevação é **MENOS ESPECÍFICA** para colestase vs. FA

Valores normais
FA: 45 - 115 U/L
γ – GT: 9 - 48 U/L

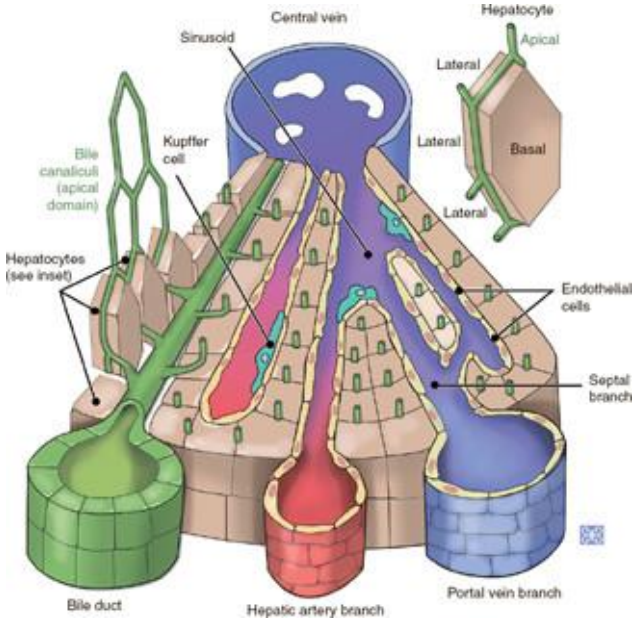

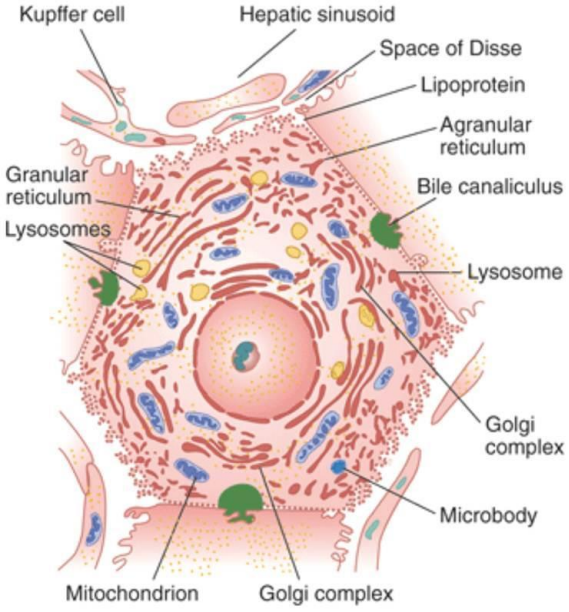

2 Fosfatase Alcalina

Elevação não patológica da FA

- > 60 anos (1-1.5x normal)
- Crianças/adolescentes (FA óssea)
- Gravidez tardia (FA placentária)
- Grupo sanguíneo O e B após refeição rica em lípidos (FA intestinal)

Elevações < 3x podem ser observadas em qualquer tipo de doença hepática

Elevações > 4x		
D. Colestáticas (quase sempre FA hepática)	D. Hepáticas Infiltrativas (neoplasia ou amiloidose)	D. Ósseas (ex: doença de Paget)

γ-GT raramente está elevada em outras condições que não doença hepática – se aumentada juntamente com FA sugere aumento da FA hepática!

2 Fosfatase Alcalina

Na ausência de icterícia ou elevação das transamínases, o aumento da FA hepática sugere frequentemente, mas não sempre, **colestase precoce!**

Outras causas de aumento isolado da FA					
D. Hodgkin	Diabetes	Hipertiroidismo	ICC	Amiloidose	DII

O grau de elevação da FA NÃO é útil na distinção ente colestase intra e extra-hepática

2- Função biossintética: Albumina

- Sintetizada exclusivamente nos hepatócitos.
- **Valor normal**: 3.5 - 5.5 g/dL

Albumina NÃO é um bom indicador de disfunção hepática aguda ou ligeira (semivida de 18-20 dias)

Na hepatite, valores de albumina **<3 g/dL** devem levantar a suspeita de doença hepática crónica

Limitações:

- **Hipoalbuminemia** não é específica de doença hepática:
  - **enteropatia perdedora de proteínas**
  - **malnutrição**
  - **síndrome nefrótico**
  - **infeções com aumento da IL-1 e TNF**

Não deve ser utilizada como rastreio em doentes sem suspeita de doença hepática.

- **Ascite:** Síntese de albumina pode encontrar-se normal ou aumentada no então os níveis séricos estão diminuídos por aumento do volume de distribuição

2- Função biossintética: Globulinas séricas

- γ-globulinas são produzidas por linfócitos B e têm funções no sistema imunitário.
- α e β-globulinas, produzidas primariamente pelos hepatócitos e funcionam como proteínas de transporte.
- As γ-globulinas estão aumentadas na DHC, como hepatite crónica ou cirrose.

Cirrose → Diminuição do clearance de antigénios bacterianos → ↑ Anticorpos

↑	IgG	**Hepatite autoimune; aumentos >100% devem levantar a suspeita.**
↑	IgM	**Cirrose biliar primária**
↑	IgA	**Doença hepática Alcoólica**

2- Função biossintética: Fatores da coagulação

Todos são exclusivamente produzidos pelo fígado, exceto o Fator VIII (produzido no endotélio vascular)

Têm semivida curta- 6h (Fator VII) a 5 dias (Fibrinogénio).

Melhor medida aguda da função hepática de síntese sendo útil tanto no diagnóstico como no prognóstico da doença hepática parenquimatosa aguda

Tempo de protrombina	Mede coletivamente os fatores II, V, VII e X.
INR	Mede o grau de anticoagulação em doentes sob varfarina.

2- Função biossintética: Fatores da coagulação

O TP pode estar aumentado na hepatite/cirrose, bem como em distúrbios que levam a défice de vitamina K, como icterícia obstrutiva.

Prolongamento marcado do TP (>5s) que não corrige com vitamina K é um sinal de mau prognóstico em doenças hepáticas agudas e crónicas!

3- Outros testes: Marcadores tumorais

CT/MRI LI-RADS®

Alfa-fetoproteina (AFP): Normal: < 10 ng/ml

Elevação marcada da AFP (≥ 200 ng/mL)→ alta probabilidade de **CHC**

Elevação moderada da AFP (≥ 100 ng/mL)→ probabilidade moderada a alta de **CHC**

CA 19-9: Normal: ≤ 37 U/mL

Elevação marcada CA 19-9 (≥ 200 U/mL)→ alta probabilidade de **colangiocarcinoma intra-hepático**

Elevação moderada CA 19-9 (≥ 100 U/mL)→ → moderada a alta probabilidade de **colangiocarcinoma intra-hepático**

Antigénio Carcinoembrionário (CEA): Cutoff: 5 ng/mL (S: 71%, E: 81%)

Deve ser ajustado ao nível de CEA pré-operatório

Se aumentado, sugestivo de doença recorrente (CCR+), nomeadamente metástases se lesão hepática

A variação ao longo do tempo é mais útil do que um valor isolado!

3- Outros testes: Marcadores de dano celular

Desidrogenase do lactato (LDH): Normal: **115-211 U/L**

- Enzima citoplasmática presente em vários tecidos: menor S e E para lesão hepática do que aminotransferases mesmo quando pesquisa de isoforma hepática.

- Utilizada para distinguir entre **hepatite isquémica** e hepatite vírica:

- Ambas com elevação marcada das aminotransferases
- Elevação rápida e súbita da LDH na hepatite isquémica (**25 a 250 x** em 1 a 3 dias da lesão hemodinâmica)

ESTADIAMENTO DA DOENÇA HEPÁTICA CRÓNICA

1 Score de Child-Pugh: planeamento de resseção hepática

Estadiamento clínico da CIRROSE:

CHILD-PUGH MODIFICADA (5-15)

Classe A	5 - 6	Compensada
Classe B	7 - 9	Descompensada
Classe C	10 - 15	

		Nº de pontos		
Factor	Unidade	1	2	3
Albumina	g/dL	> 3.5	3.0 - 3.5	< 3.0
Bilirrubina	mg/dL	< 2.0	2.0 - 3.0	> 3.0
Ascite		---	Controlo fácil	Mau controlo
TP	↑Seg. INR	< 4 < 1.7	4 - 6 1.7 - 2.3	> 6 > 2.3
Encefalop. hepática		---	Mínima	Avançada

ESTADIAMENTO DA DOENÇA HEPÁTICA CRÓNICA

1

Score de Child-Pugh: planeamento de resseção hepática

Mortalidade peri-operatória:

Child-Pugh A: 5%

Child-Pugh B: 10-15%

Child-Pugh C: >25%

EASL Clinical Practice Guidelines: Management of hepatocellular carcinoma☆

European Association for the Study of the Liver*

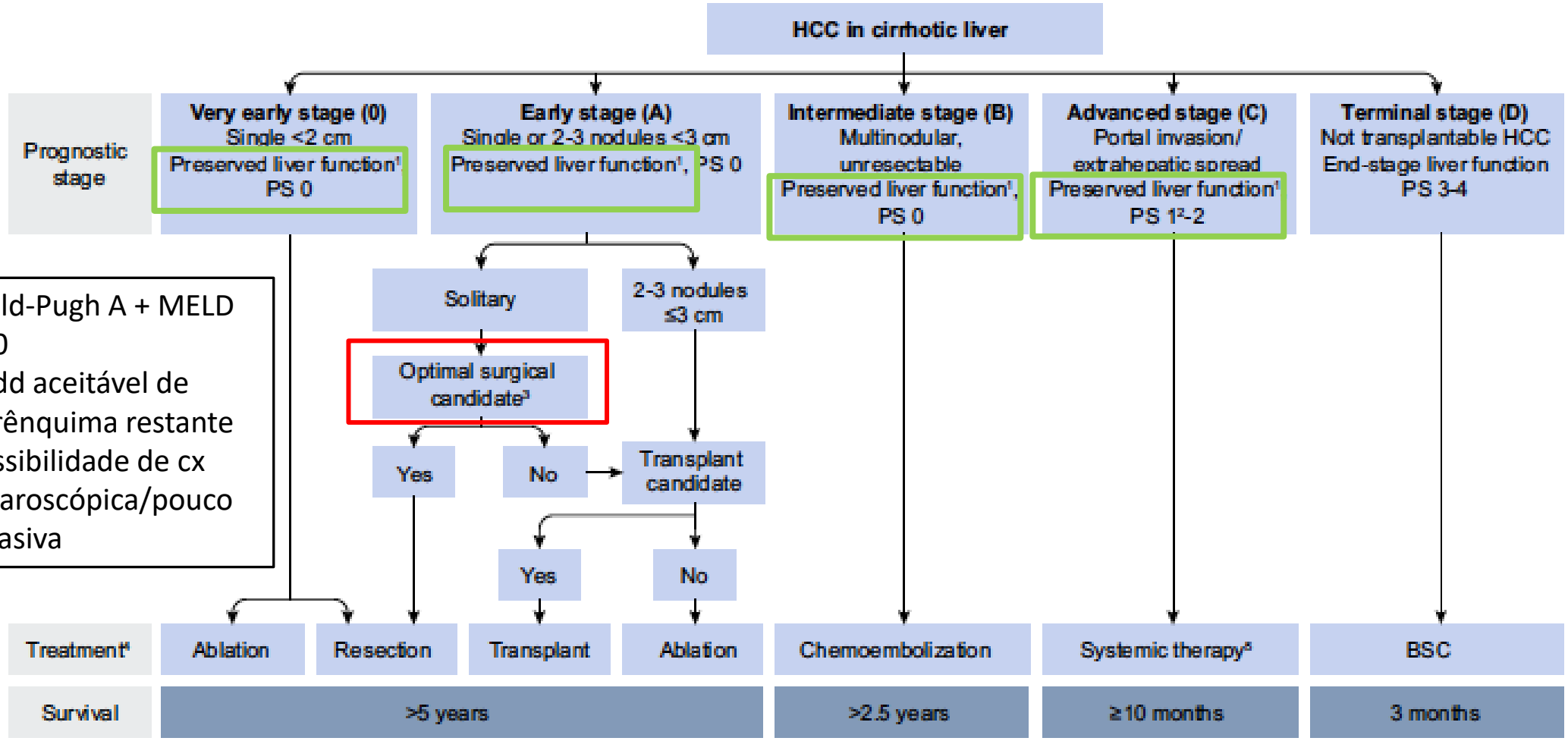

- Child-Pugh A + MELD <10
- Qtdd aceitável de parênquima restante
- Possibilidade de cx laparoscópica/pouco invasiva

CONTRASTE HEPATO-ESPECÍFICO E SCORE DE CHILD PUGH

- Primovist ® (Gd-EOB-DTPA): contraste hepato-específico utilizado em RM.

- 50% excreção biliar / 50% renal

- Captação seletiva por hepatócitos funcionantes na fase hepatobiliar (20 min) que permite um maior realce do parênquima

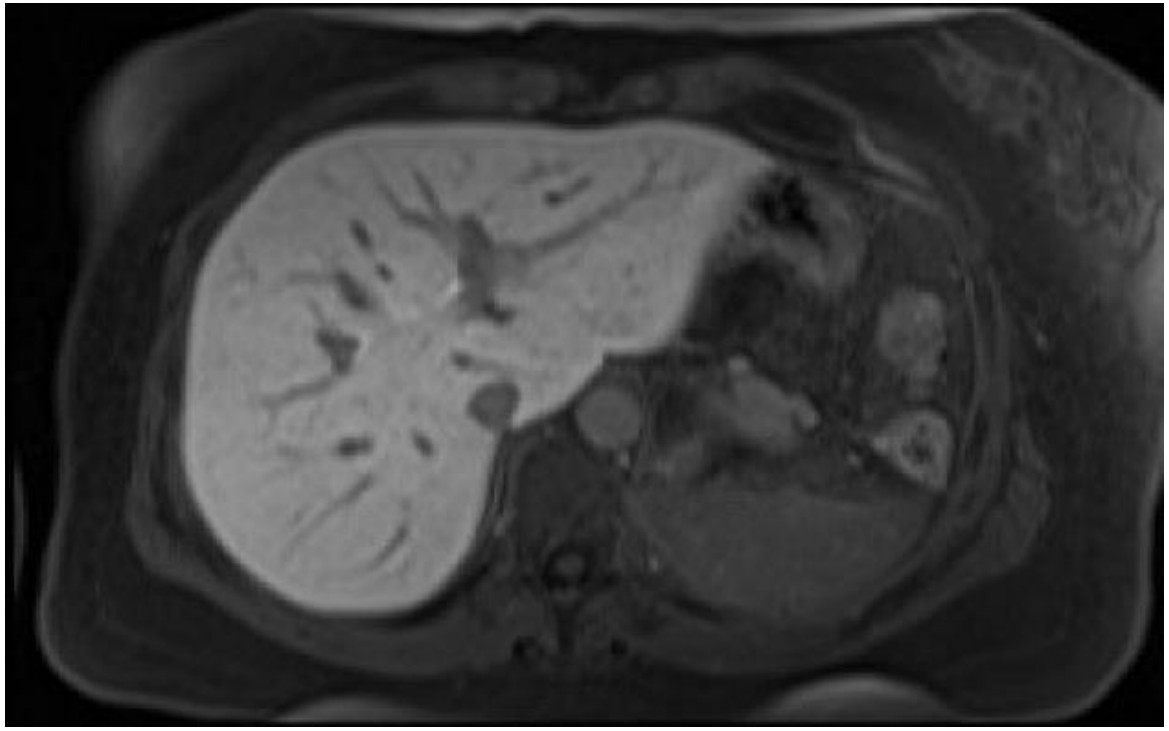

Fígado sem alterações em fase hepatobiliar, 20 min após administração de Primovist ®

CONTRASTE HEPATO-ESPECÍFICO E SCORE DE CHILD PUGH

- O uptake de contraste para o hepatócito é realizado através do transportador OATP1

- Em caso de disfunção hepática com hiperbilirrubinemia, há menor captação do contraste que partilha o transportador com a bilirrubina

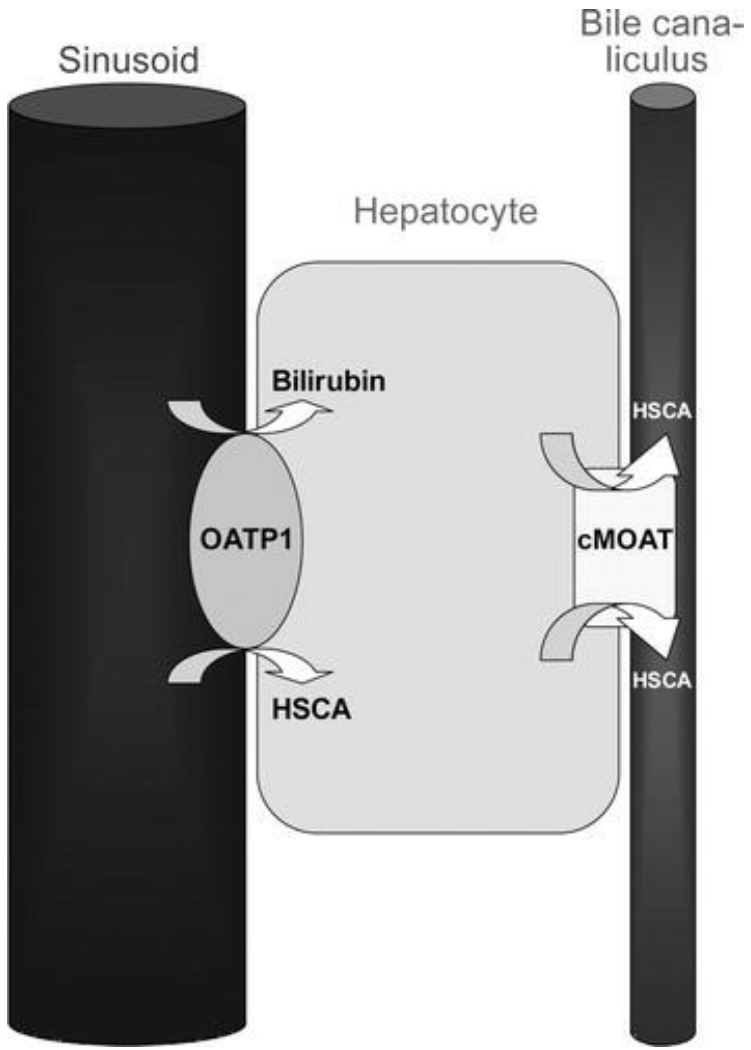

Mecanismos de captação e excreção de contraste hepatoespecifico a nivel do hepatocito

CONTRASTE HEPATO-ESPECÍFICO E SCORE DE CHILD-PUGH

- O realce em fase hepatobiliar é menos intenso em doentes com disfunção hepática nomeadamente Child-Pugh C.

- Ponderar custo-benefício da utilização de contraste hepato-especifico em doentes com Child-Pugh C.

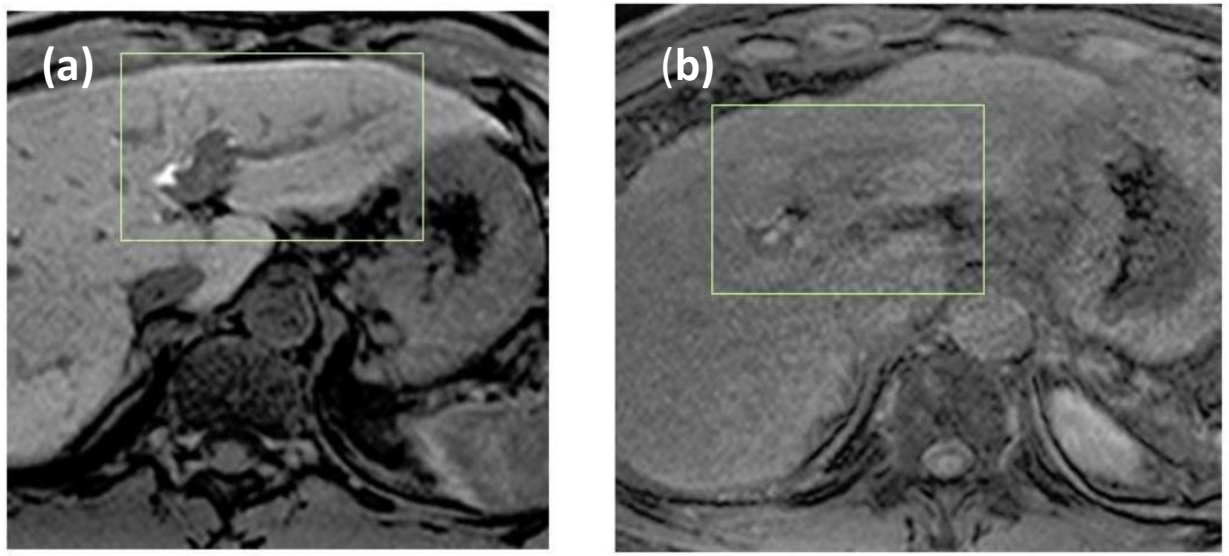

Visualização da ramo esquerdo da veia porta em fase hepatobiliar (20 min) em doente com Child-Pugh A **(a)** e Child-Pugh C (**b)**

ESTADIAMENTO DA DOENÇA HEPÁTICA CRÓNICA

2

Score de MELD: estimar prognóstico de doença hepática terminal e prioritizar doentes para transplante

MELD SCORE – 3 variáveis não invasivas:

- Bilirrubina
- INR
- Creatinina

PELD SCORE – Score semelhante para crianças < 12 anos

- Bilirrubina
- INR
- Albumina

+

- Idade
- Status nutricional

ESTADIAMENTO DA DOENÇA HEPÁTICA CRÓNICA

3

Score de Mayo (Colangite Esclerosante Primária): prediz sobrevida e necessidade de transplante de forma não invasiva

Bilirrubina
AST
Idade
Hemorragia por varizes
Albumina

≤0 – baixo risco
0-2 – risco intermédio
>2 – alto risco

ESTADIAMENTO DA DOENÇA HEPÁTICA CRÓNICA

ACHADOS NÃO INVASIVOS SUGESTIVOS DE FIBROSE AVANÇADA:

- ↑ Ligeiro da bilirrubina
- ↑ TP
- ↓ Ligeira da albumina
- ↓ **Trombocitopénia LIGEIRA** → É frequentemente o **1º indicador** de agravamento da fibrose.

PADRÕES DE LESÃO HEPÁTICA

- Padrão hepatocelular
  - Predomínio de lesão hepática + inflamação + necrose
  - Hepatite viral ou alcoólica
- Padrão colestático (obstrutivo)
  - Predomínio da inibição do fluxo da bílis
  - Litíase biliar, obstrução maligna, CBP, ALGUMAS formas de toxicidade farmacológica
- Padrão misto
  - Características de lesão hepatocelular + lesão colestática
  - Formas colestáticas de hepatite viral e MUITAS formas de toxicidade farmacológica

PADRÃO HEPATOCELULAR

<u>↑ligeiro das transaminases com predomínio **ALT** (AST:ALT < 1):</u>

- **Esteatose hepática não alcoólica**
- **Hepatite B e C crónicas**

- Doença celíaca
- Deficiência de alfa1 antitripsina
- Doença hepática infiltrativa
- Outros: fármacos, hipertiroidismo, doença hepática autoimune, doenças metabólicas/genéticas

PADRÃO HEPATOCELULAR

<u>↑ligeiro das transaminases com predomínio **AST** (AST:ALT > 1):</u>

- **Cirrose**
- **Doença hepática alcoólica**

- Rabdomiólise
- Hemólise
- Sindrome Budd-Chiari
- Doença de Wilson

PADRÃO HEPATOCELULAR

<u>↑ moderado a severo das transaminases (5-15x normal para ALT e >15x o normal para a AST) com predomínio **AST**:</u>

1. Hepatite aguda viral
2. Hepatite isquémica
3. Hepatite tóxica
4. Fase aguda da icterícia obstrutiva (**1000-2000 U/L**); níveis baixam e testes corrigem rapidamente

PADRÃO DE COLESTASE

Hiperbilirrubinemia direta:

- Pancreatite litiásica
- Colecistite aguda

→ ↑ FA, AST, ALT e bilirrubina total

- Colestase crónica

→ ↑ FA
AST e ALT normais

- Outras: IR ou IC, inflamação local ou carcinoma da vesicula.

PADRÃO DE COLESTASE

Hiperbilirrubinemia direta:

- Pancreatite litiásica
- Colecistite aguda

→ ↑ FA, AST, ALT e bilirrubina total

- Colestase crónica

→ ↑ FA
AST e ALT normais

- Outras: IR ou IC, inflamação local ou carcinoma da vesicula.

PADRÕES DE COLESTASE

Elevação FA com bilirrubina normal:

Procurar anomalias ductais sugestivas de **CBP** ou **CEP**

Elevação da FA com GGT e bilirrubina normal:

Sugestivo de aumento de FA de origem não hepática: **doença de Paget** ou **carcinoma metastático da próstata**

PEDIDOS DE ECOGRAFIA POR ALTERAÇÕES DOS TFH

BMUS RECOMMENDED GOOD PRACTICE GUIDELINES
JUSTIFICATION OF ULTRASOUND REQUESTS

Clinical details	Comments	Justified
General Abdominal		
Abnormal/Altered LFTs	Refer back for further information . Need to know if the patient is symptomatic (US may be useful) or asymptomatic (US not useful) Need to know duration of abnormality.(A single episode of mild # moderate elevation does not justify an US scan) Specific LFT results must be included in the referral Needs a specific diagnosis to be considered	X

PEDIDOS DE ECOGRAFIA POR ALTERAÇÕES DOS TFH

BMUS RECOMMENDED GOOD PRACTICE GUIDELINES
JUSTIFICATION OF ULTRASOUND REQUESTS

Raised ALT	Refer back for further information	X
(other LFTs normal)	US is NOT justified in patients with high risk factors (DM, obesity, statins & other medications which affect the liver)	X
	US is not justified for a single episode of raised ALT	X
	US is justified if raised ALT is persistent (3-6 months) despite following weight loss and altered lifestyle guidance, and/or change in medication	$
	US is justified in pts with persistently raised ALT (3-6 months) and no other risk factors	$

Caso 1

CASO 1

- Sexo feminino, 40 anos
- IMC: 20 kg/m2
- Sem FRCV nomeadamente hipertensão arterial ou dislipidemia
- Recorre ao serviço de urgência por fadiga progressiva nos últimos 3 meses e dor no hipocôndrio direito

CASO 1

Ecografia realizada no SU:
Parênquima hepático com ecoestrutura granular e aumento da ecogenicidade

Infiltração esteatósica?

Esteatose:

Espectro amplo de condições caracterizadas histologicamente pela acumulação de triglicerídeos nos hepatócitos

ESTEATOSE

Ecografia (1ª linha): parênquima hepático com ecoestrutura granular e aumento da ecogenicidade **(a)**
TC: valores de atenuação pelo menos 10 UH inferiores aos coeficientes de atenuação do baço ou alternativamente valor de atenuação inferior a 40 UH **(b)**
RM (+ S e + E em graus ligeiros): perda de intensidade de sinal nas imagens obtidas em "oposição-de-fase" comparativamente com as imagens obtidas em "fase" **(c e d)**

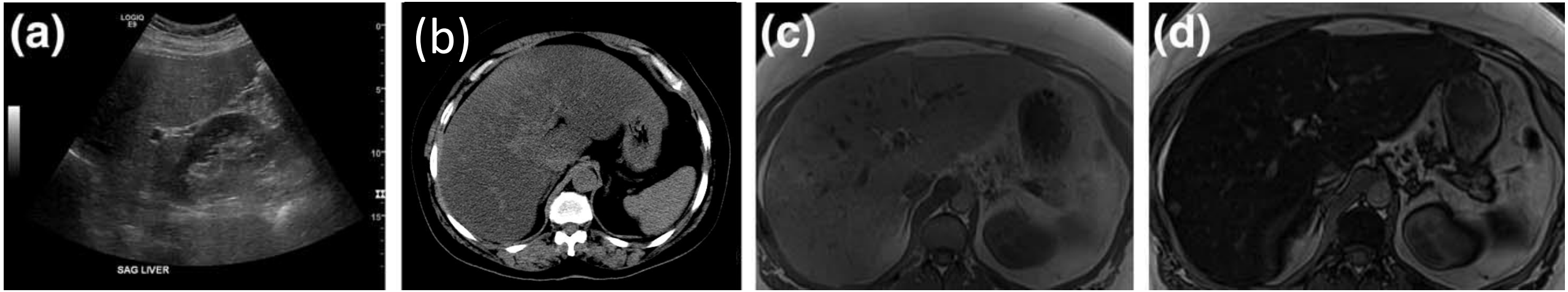

ESTEATOSE HEPÁTICA NÃO ALCÓOLICA (+++)

20% - 30% dos adultos, **69%** dos pacientes com DM tipo 2 e **>90%** dos doentes com obesidade mórbida

Alterações laboratoriais:

Função hepática:

ALT > AST e níveis raramente superiores a 300 IU/L

Outras alterações associadas:

TGL >150 mg/dL

HDL < 40 mg/dL

Glicemia em jejum: ≥ 7,0 mmol/l

ESTEATOSE HEPÁTICA NÃO ALCOÓLICA (+++)

Diagnóstico:

- Achados imagiológicos sugestivos de esteatose
- Outras causas de doença hepática excluídas
- Sem sinais ou sintomas de cirrose
- Sem alto risco para fibrose avançada ou cirrose

HIPERREFLECTIVIDADE DO PARÊNQUIMA HEPÁTICO

Suspeita de outra etiologia (sem FRCV):

Hepatites víricas: Atc VHC, IgG hepatite A, AtgHBs e AtgHBc

Hemocromatose: saturação da transferrina >45%; ferritina >1000 µg/L

Doença de Wilson: ceruloplasmina <200 mg/L

Deficiência de alfa-1 antitripsina: alfa-1 antitripsina <260 micromol/L

Doença celíaca: Anticorpos anti-transglutaminase positivos

Hepatite autoimune: IgG; AMA+; ANA+, SMA +; Anti LKM +

CASO 1

- ✓ Aumento da ferritina sérica : **>1000 µg/L** e da saturação de transferrina : **55%**

- ✓ Diagnóstico provável de hemocromatose sendo submetida a flebotomia com resposta terapêutica confirmando o diagnóstico.

- ✓ **Chave:** Se não há FRCV, pesquisar outras causas.

Caso 2

CASO 2

Sexo masculino, 57 anos

Ingestão etílica importante - 80 g álcool/dia (abstinência há 3 meses)

Obesidade mórbida (IMC: 41 kg/m2)

Função hepática prévia normal

SU - 3 dias de evolução e agravamento progressivo

- Aumento do perímetro abdominal
- Edemas dos membros inferiores
- Dispneia para pequenos esforços
- Icterícia

CASO 2

Hemograma e Coagulação	
Hemoglobina	13.6 g/dL
VGM	98 fL
HCM	34 pg
Leucócitos	7.4 /L
Plaquetas	313 /L
INR	1.16
Protrombinémia	77%

Bioquímica	
Proteínas Totais	7,4
Albumina	3,0
Bilirrubina Total	8,7
Bilirrubina Direta	4,5
TGO	307
TGP	191
FA	455
GGT	752
PCR	2,9
LDH	Hemolisado

Ecografia Abdominal:

Volumoso derrame peritoneal livre. Fígado de dimensões reduzidas, contornos lobulados, textura heterogénea granular a sugerir quadro **hepatopatia crónica**. Vesícula biliar sem evidentes focos litiásicos. Veia porta e vias biliares calibre normais. Baço aparentemente normodimensionado.

CASO 2

DHC descompensada
Episódio inaugural

CASO 2

Estudo de hepatopatias		
Serologias Víricas	Ag HBs e Ac HBs	Negativos
	Ac HCV	Negativo
	Ac HEV	Negativo
	Ac HAV (IgG)	Positivo
	Ac HAV (IgM)	Indeterminado
	HIV 1 e 2	Negativos
Auto-imunidade	ANA, ANCA, Ac anti-mitocondriais, anti músculo liso, anti LKM	Negativos
Imunoglobulinas e EFP	Normais	
Ceruloplasmina	Normal	
Alfa 1 antitripsina	Normal	

CASO 2

D1 a D15

Icterícia a agravar, ascite volumosa com necessidade de paracenteses evacuadoras » sem critérios de PBE.

Agravamento analítico progressivo

Hemoculturas, urocultura, cultura de líquido ascítico negativas

	D0	D2	D9	D12	D15
INR/TP	1,16/77%	1,26/68%	1,2/73%	1,2/73%	1,13/81%
Albumina	3,0	2,9	3,1		
Bil. Total	8,7	9,0	14,2	17,6	20,7
Bil. Direta	4,5	4,9	7,9	11,8	13,9
TGO	307	370	577	429	762
TGP	191	193	374	288	404
FA	455	450	380	326	452
GGT	752	601	385	352	435
PCR	2,9	1,98	4,57	5,15	2,4
LDH	Hemolisado	232	232		300

CASO 2

EDA:

Varizes esofágicas pequenas, **gastropatia hipertensiva ligeira**, difusa. Ausência de varizes do fundo gástrico. Sem outras alterações.

Marcadores tumorais:

- CEA - 17
- Alfa fetoproteina - 323
- Ca 19.9 – 3,1

Realiza TC abdominal:

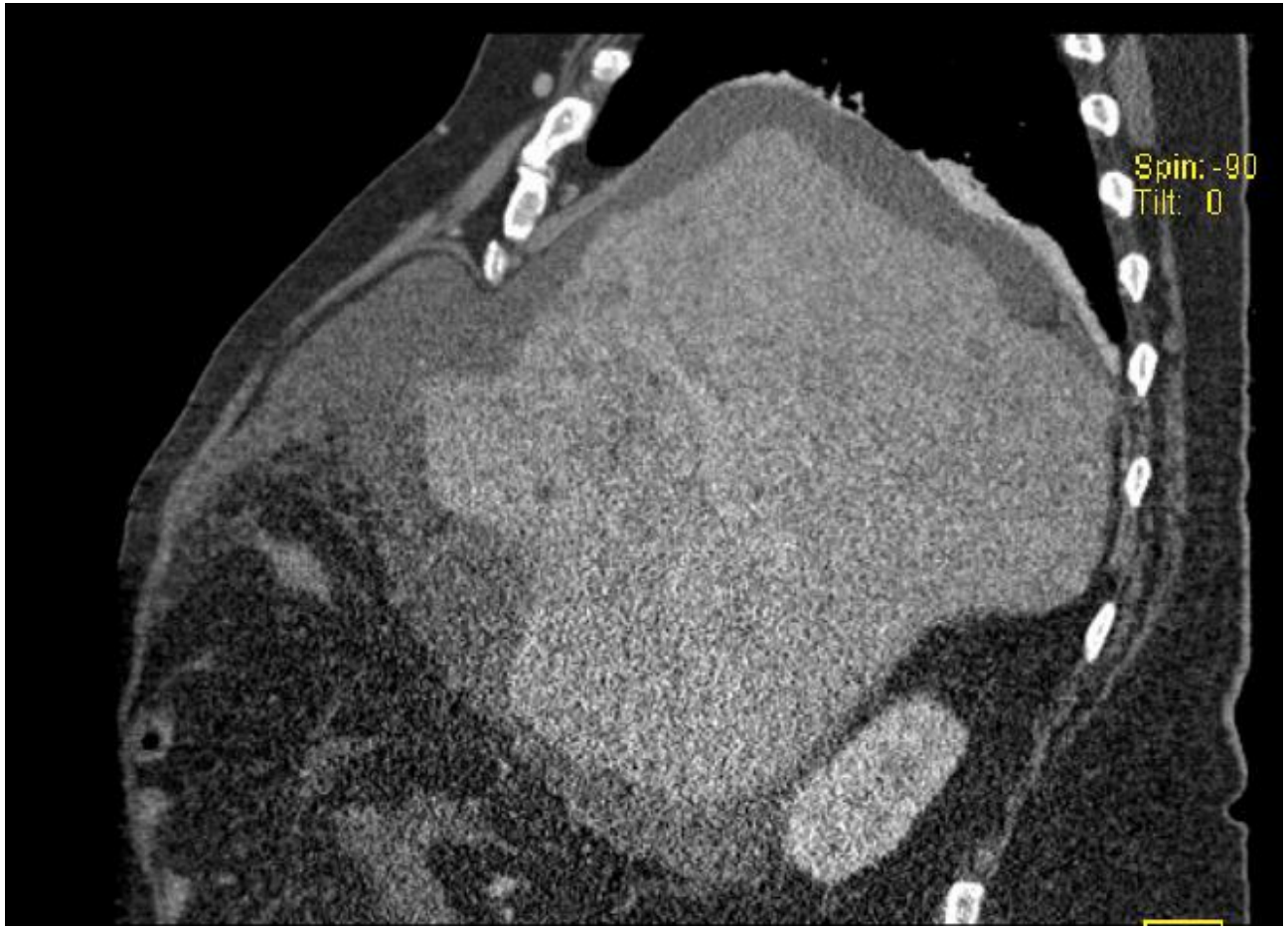
Spin: -90
Tilt: 0

CASO 2

TC abdominal (D23)

Hepatomegalia (25 cm na linha medio-clavicular), apresentando-se o **fígado dismórfico**, com contornos circinados e textura difusamente heterogénea, aspetos sugestivos de **cirrose hepática**. **Não se individualizam nódulos hipervasculares suspeitos**.

Há sinais de **hipertensão portal**, observando-se repermeabilização da veia umbilical e imagens sugestivas de varizes peri-esofágicas. Veia porta com calibre aumentado (18 mm), permeável. Esplenomegalia (17x14 cm), homogénea.

Sem dilatação das vias biliares intra e extra-hepáticas. Vesícula biliar sem litíase calcificada.

Pâncreas, baço, supra-renais e rins sem alterações referenciáveis, à excepção de pequeno quisto renal à esquerda.

Derrame peritoneal de moderado volume nos compartimentos estudados.

Sem adenomegalias na extensão do exame.

Exclusão aparente de neoplasia ou outro fator descompensador!

CASO 2

Biópsia Hepática (D34):

- Observa-se um carcinoma hepatocelular, de padrão predominantemente trabecular, ocasionalmente pseudoglandular, com invasão do estroma portal. As células apresentam citoplasma eosinofílico, aumento da relação núcleo-citoplasma, núcleos irregulares e com pleomorfismo marcado, mitoses e algumas formas multinucleadas (grau 3).
- Identifica-se escasso parênquima hepático não tumoral, com distorção arquitetural por presença de septos fibróticos, ocupados por reação ductular e bilirrubinoestase.
- Diagnóstico: **Carcinoma hepatocelular (G3)**, desenvolvido em cirrose hepática.

CARCINOMA HEPATOCELULAR DIFUSO CIRRÓTICO MIMÉTICO

- **Variante muito rara** de CHC.
- Apresenta-se como fígado difusamente nodular mas sem massa dominante discernível.
- Imagiologicamente oculta, frequentemente detetada apenas na transplantação ou autópsia.

Um aumento da AFP juntamente com achados imagiológicos suspeitos mas não diagnósticos tem alto valor preditivo positivo na ausência de biopsia!

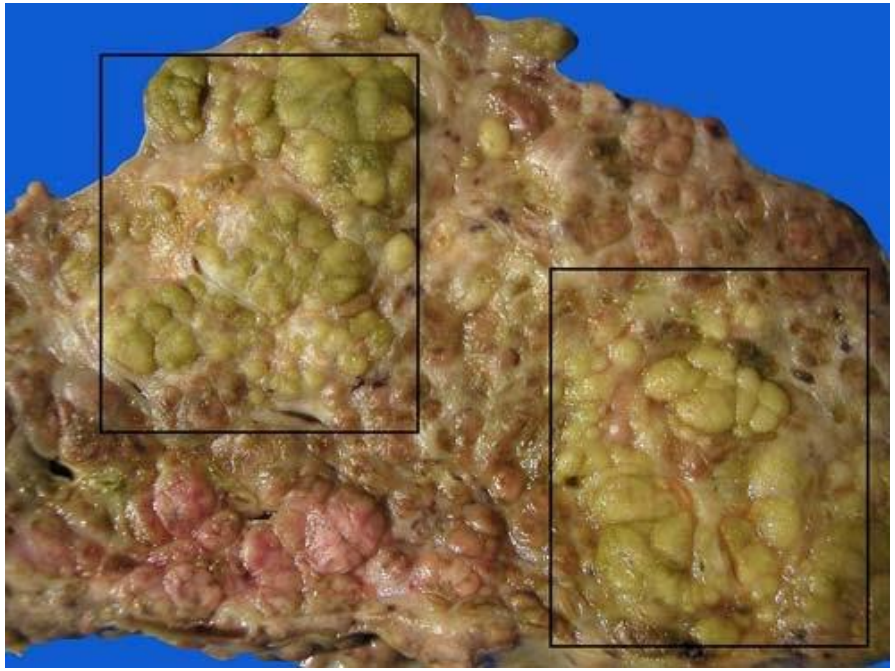

Áreas descoradas correspondendo a nódulos de CHC cirrótico mimético (retângulos) rodeadas por áreas de nódulos de regeneração não neoplásicos de coloração avermelhada.

Caso 3

CASO 3

- 1 mês com má progressão ponderal

- ecografia abdominal: **massa sólida** no lobo esquerdo do fígado, **bem definida, heterogénea** medindo 8 × 6 × 6 cm, com halo hipoecoico, condicionando compressão do restante lobo esquerdo.

- Solicitada a realização de TC abdominal e **pesquisa de marcadores tumorais (AFP) que foi negativa**

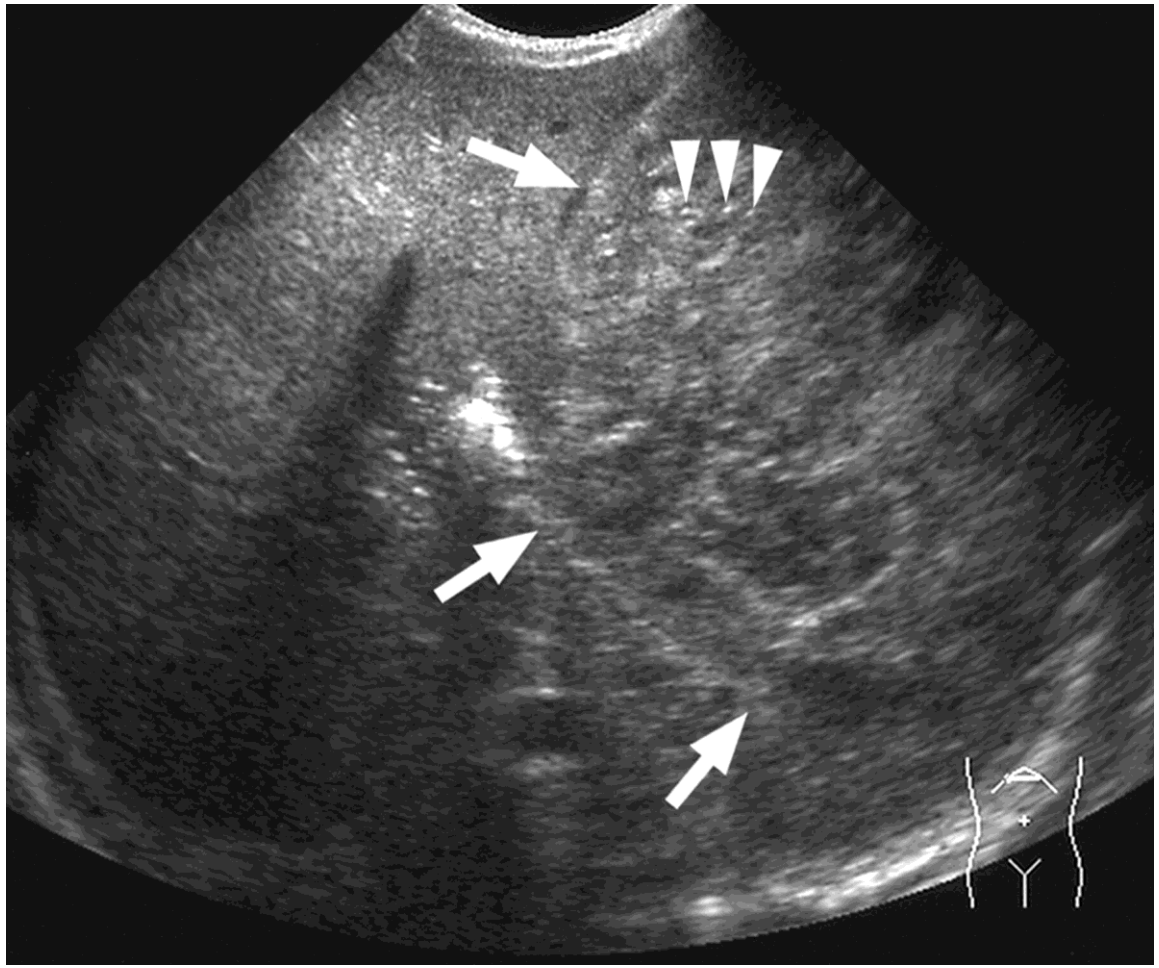

LESÕES HEPÁTICAS EM IDADE PEDIÁTRICA

Idade	Lesão	Níveis AFP	Hepatopatia
< 1 anos	Hemangioendotelioma infantil	Normal	×
< 5 anos	Hepatoblastoma	↑	×
5-10 anos	Rabdomiossarcoma embrionário	Normal	×
	Sarcoma indiferenciado embrionário do fígado	Normal	×
	Hamartoma	Normal	×
>10 anos	Carcinoma fibrolamelar	Normal	×
	Carcinoma hepatocelular	↑	✓
	Hemangioendotelioma epitelioide	Normal	×
	Adenoma hepático	Normal	×/✓ (d. deposição)
	Hiperplasia nodular focal	Normal	×

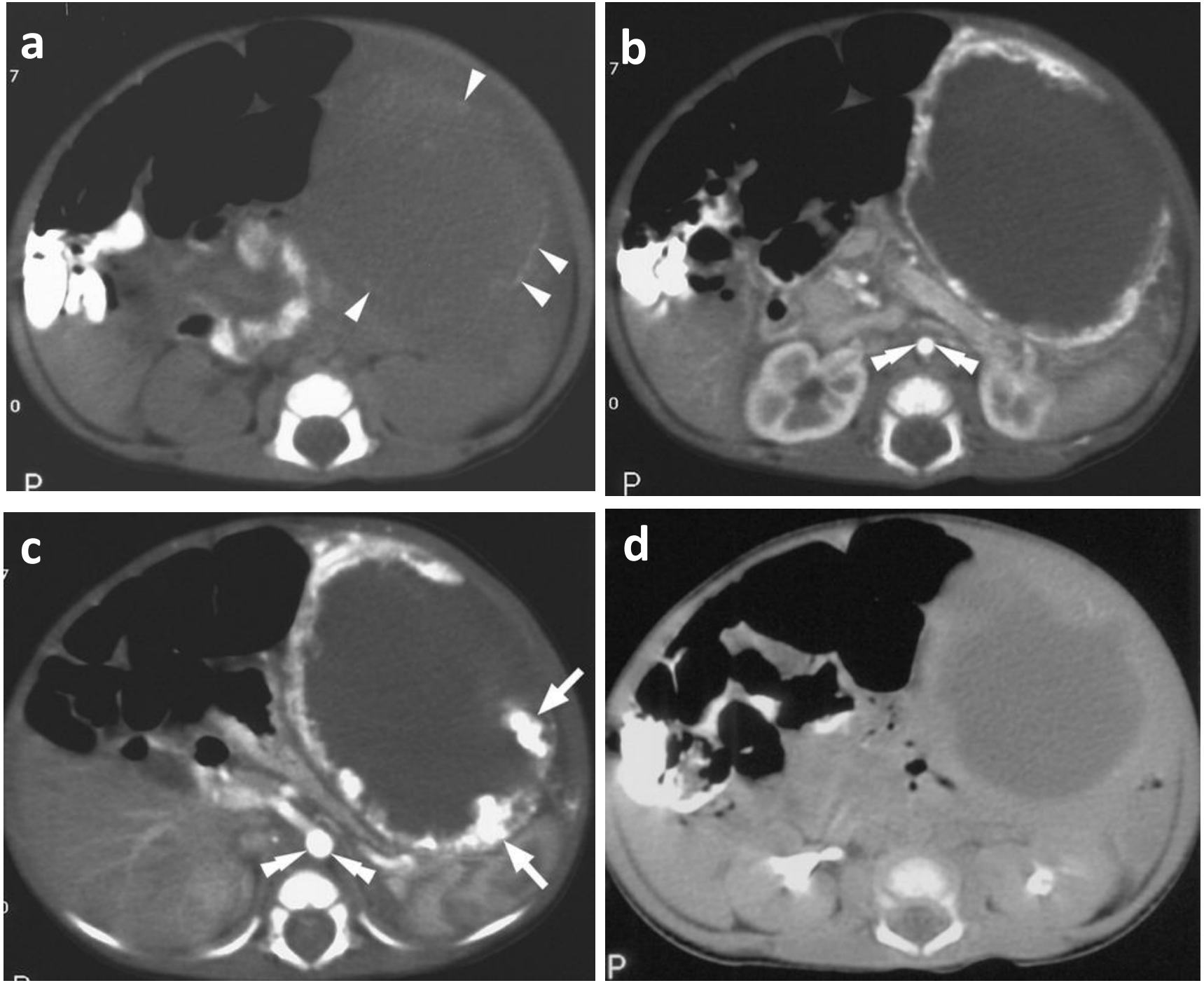

Estudo sem contraste **(a)** com discretas áreas de hiperatenuação a rodear a massa. observa-se **preenchimento nodular periférico** (setas grandes) em fase arterial **(b)** com progressivo preenchimento em fase portal **(c)** e tardia **(d)**. **Alteração no calibre da aorta acima e abaixo do tronco celiaco** (setas pequenas).

LESÕES HEPÁTICAS EM IDADE PEDIÁTRICA

Redução do calibre da aorta abdominal abaixo do nível tronco celíaco com hipertrofia do último e da artéria hepática por redistribuição vascular para o fígado pela massa volumosa hipervascular.

HEMANGIOENDOTELIOMA INFANTIL

- Ou Hemangioma hepático infantil
- Neoplasia hepática benigna **mais comum** na infância
- 50% como massas solitárias e **50%** como lesões multifocais.
- Lesões benignas no entanto podem ocorrer complicações graves (ICC por alto débito, hipotiroidismo grave)

LESÕES HEPÁTICAS EM IDADE PEDIÁTRICA

Idade	Lesão	Níveis AFP	Hepatopatia
< 1 anos	Hemangioendotelioma infantil	Normal	×
< 5 anos	Hepatoblastoma	↑	×
5-10 anos	Rabdomiossarcoma embrionário	Normal	×
	Sarcoma indiferenciado embrionário do fígado	Normal	×
	Hamartoma	Normal	×
>10 anos	Carcinoma fibrolamelar	Normal	×
	Carcinoma hepatocelular	↑	✓
	Hemangioendotelioma epitelioide	Normal	×
	Adenoma hepático	Normal	×/✓ (d. deposição)
	Hiperplasia nodular focal	Normal	×

LESÕES HEPÁTICAS EM IDADE PEDIÁTRICA

A elevação da AFP virtualmente exclui a presença de lesão benigna apesar de nem todas as lesões malignas primárias produzirem AFP (carcinoma fibrolamelar).

90% dos doentes com hepatoblastoma e **70%** com CHC têm aumento da AFP.

Caso 4

CASO 4

♂; 37 anos

Sem antecedentes pessoais.

Recorre ao SU com:

- ✓ Sindrome febril com uma semana de evolução (37.5-38ºC)
- ✓ Cefaleias, mialgias e dispneia nos últimos 3-4 dias
- ✓ Sem astenia, anorexia ou perda de peso

CASO 4

Hemograma

Hemograma com leucograma

Leucócitos		**3.6**	x10^9/L		4.0 - 10.0
Neutrófilos	77.1	%	2.8	x10^9/L	2.0 - 7.0
Linfócitos	8.2	%	0.3	x10^9/L	1.0 - 3.0
Monocitos	10.9	%	0.4	x10^9/L	0.2 - 1.0
Eosinófilos	3.1	%	0.1	x10^9/L	0.02 - 0.5
Basófilos	0.7	%	0.0	x10^9/L	0.02 - 0.1

Eritrócitos	4.99	x10^12/L	4.50 - 5.50
Hemoglobina	13.0	g/dL	13.0 - 17.0
Hematocrito	**37.8**	%	40.0 - 50.0
Volume Corpuscular Medio	**75.7**	fL	83.0 - 101.0
Hemoglobina Corpuscular Media	**26.1**	pg	27.0 - 32.0
C.Hemoglobina Corpuscular Media	34.5	g/dL	31.5 - 34.5
Coeficiente Variação Eritrócitos	16.6		

Plaquetas	203	x10^9/L	150 - 400
Volume Plaquetar Medio	7.5	fL	
Plaquetocrito	0.15	%	
Coeficiente Variação Plaquetas	17.0		

L.D.H.	**263**	U/L	125 - 220
AST (GOT)	31	U/L	<35
ALT (GPT)	28	U/L	<45
Fosfatase Alcalina	**387**	U/L	40-150
G.G.T.	**293**	U/L	<55
Bilirrubina Total	0.8	mg/dL	0.3-1.2
	13,7	µmol/L	5,1-20,5
Proteina C Reactiva - Ultra Sensível	**6.97**	mg/dL	0 - 0.5

CASO 4

Ecografia realizada no SU:

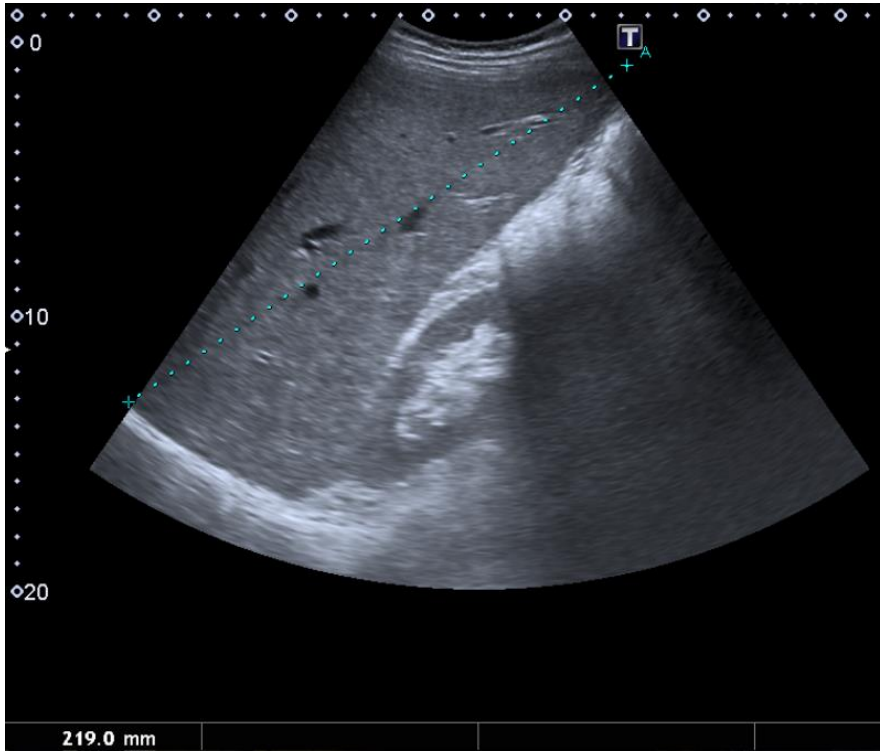

Hepatomegalia

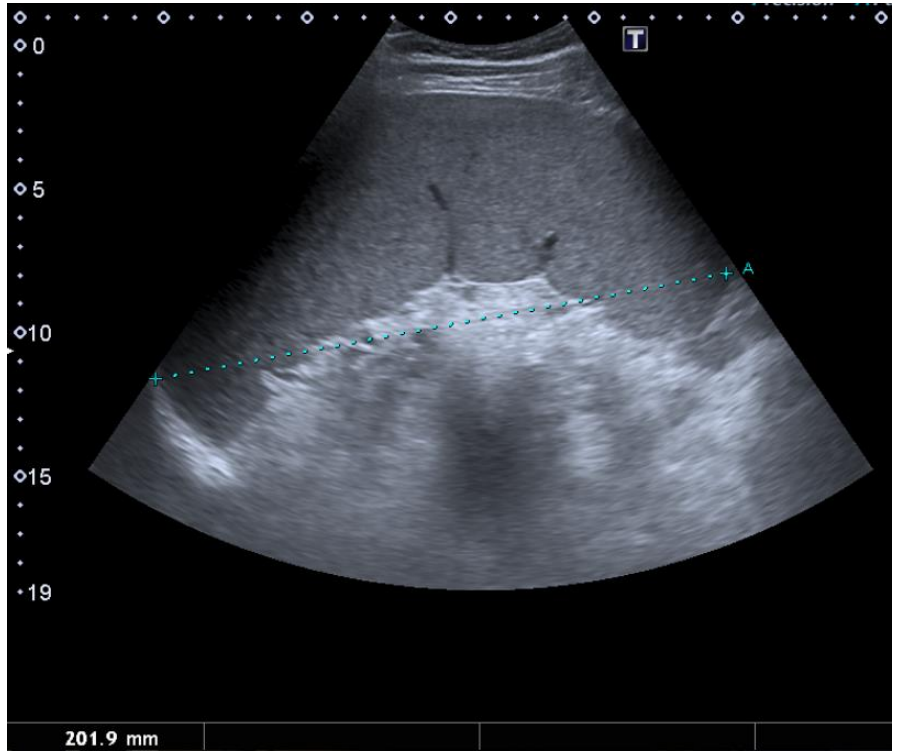

Esplenomegalia

CASO 4

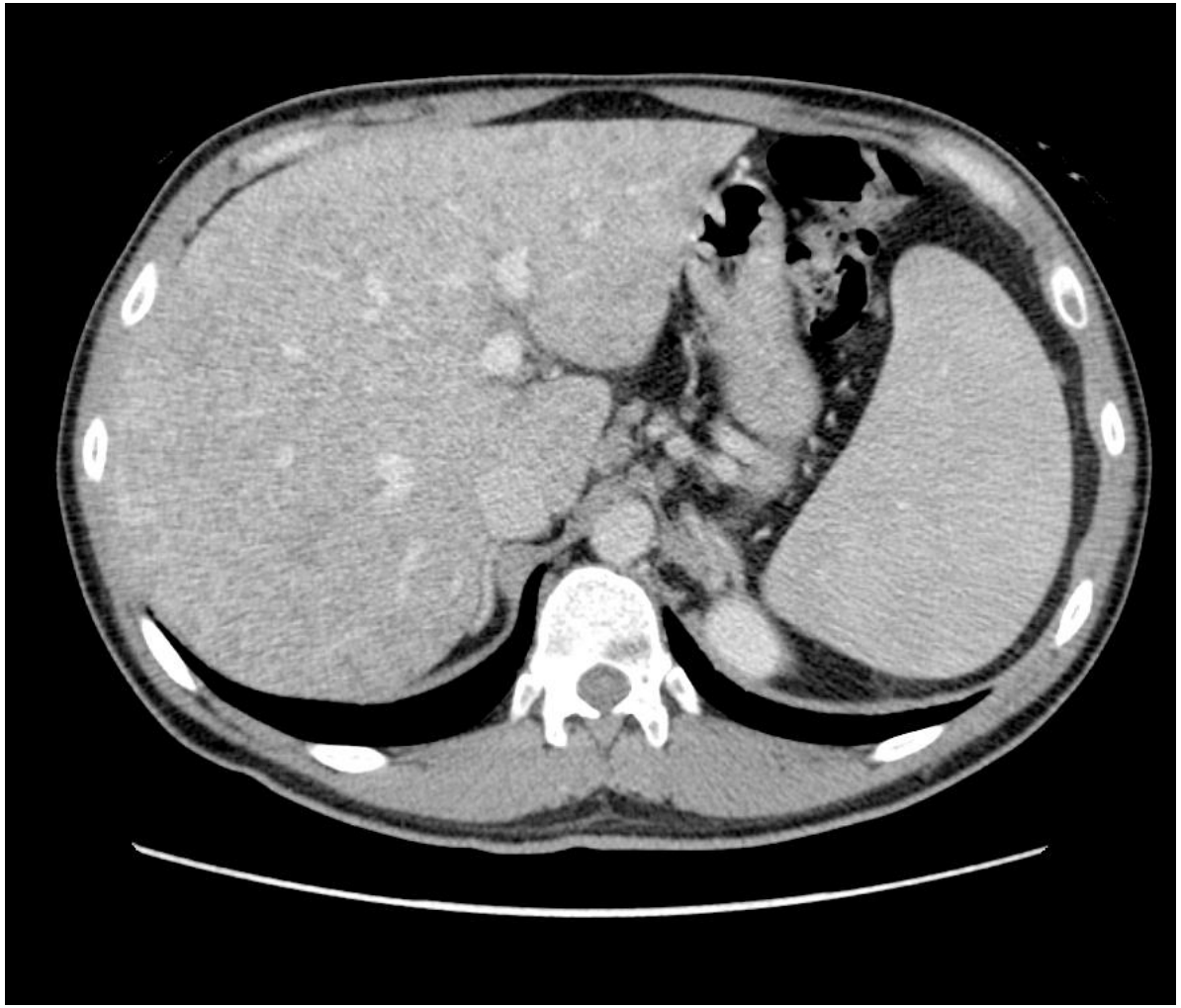

Internada no serviço do doenças infeciosas e realizada TC toraco-abdomino-pélvica:

Baço e fígado apresentando nódulos hepáticos hipodensos em relação ao parênquima adjacente, variando entre 5-20 mm.

CASO 4

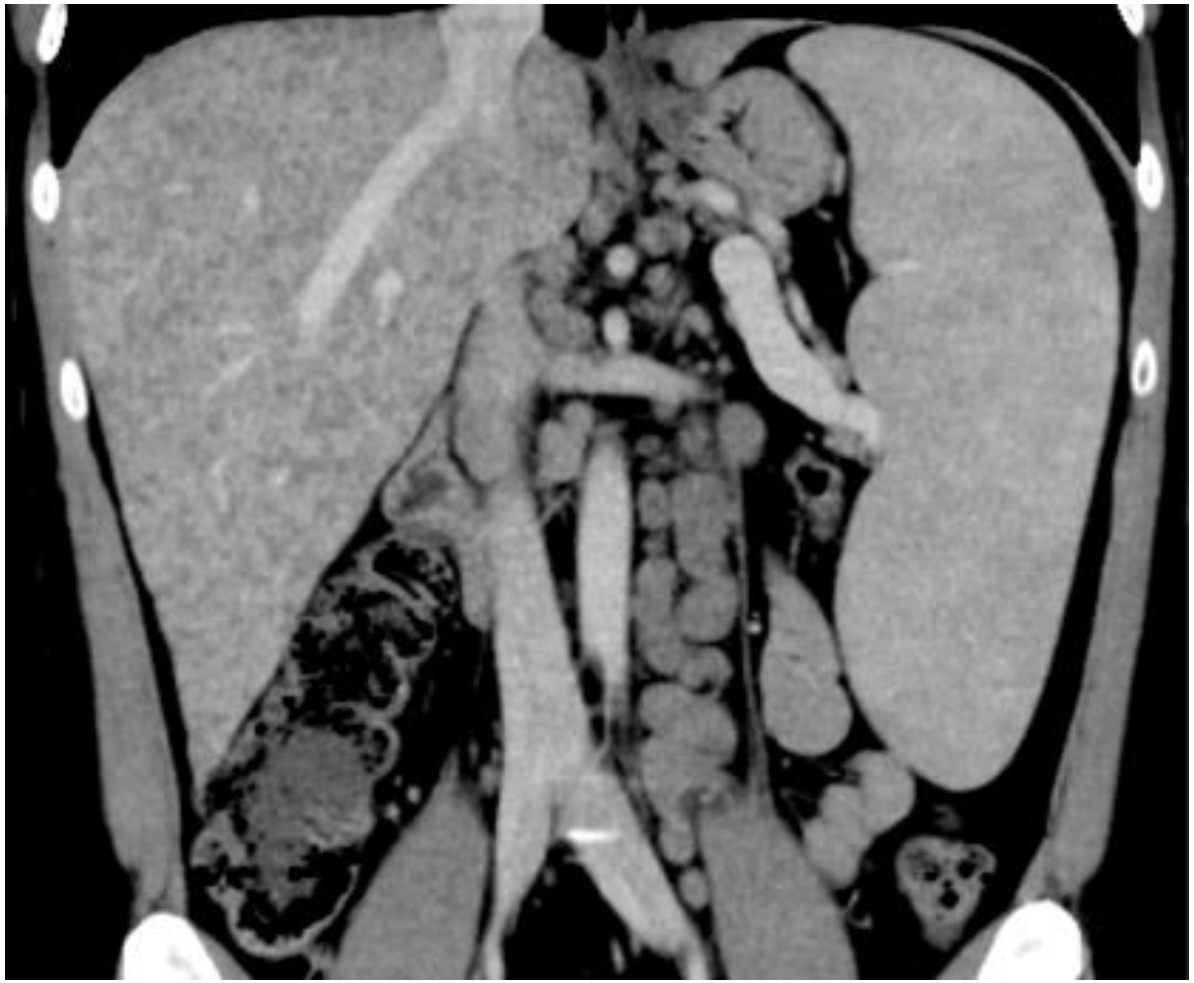

Internada no serviço do doenças infeciosas e realizada TC toraco-abdomino-pélvica:

Baço e fígado apresentando nódulos hepáticos hipointensos em relação ao parênquima adjacente, variando entre 5-20 mm.

CASO 4

Diagnóstico diferencial:

Linfoma	Sarcoidose	Tuberculose disseminada
▪ Hepatoesplenomegalia ▪ Envolvimento hepático (LNH: 15%; LH: 10%) – infiltração difusa	▪ Hepatoesplenomegalia homogénea (+++); nódulos hipodensos (15%) que correspondem a granulomas	▪ Hepatoesplenomegalia – nódulos hipodensos (5-20 mm)
▪ Bom estado geral sem sintomas constitucionais		▪ Bom estado geral sem sintomas constitucionais ▪ Imunocompetente

CASO 4

L.D.H.	**263**	U/L	125 - 220
AST (GOT)	31	U/L	<35
ALT (GPT)	28	U/L	<45
Fosfatase Alcalina	**387**	U/L	40-150
G.G.T.	**293**	U/L	<55
Bilirrubina Total	0.8	mg/dL	0.3-1.2
	13,7	µmol/L	5,1-20,5

Sarcoidose

Disfunção hepática em até 60% dos doentes.

FA e GGT geralmente aumentadas 5-10x o normal. Aminotransferases com ligeiro aumento e menos frequente comparativamente a aumento da FA.

A severidade das alterações das provas hepáticas está relacionada com a extensão da inflamação granulomatosa.

Caso 5

CASO 5

- Sexo feminino, 45 anos
- Submetida a transplante hepático ortotópico por falência hepática aguda de etiologia tóxica
- Intercorrência infeciosa a D12: infeção respiratória por K. Pneumoniae
- Alteração do estudo analítico ao D20 pós-transplante

CASO

Estudo laboratorial:

	D19	D20
Bilirrubina Total	13,9	15,6
Bilirrubina Direta	9,2	10,1
TGO	**69**	**999**
TGP	**52**	**185**
FA	337	479
GGT	752	601
PCR	9,2	10,1
LDH	**480**	**2190**

CASO 5

- Realizada **ecografia abdominal** por suspeita de complicação isquémica:

Exame muito limitado por existência de pensos e marcado edema do tecido celular subcutâneo. Porções visualizadas do fígado de **textura aparentemente homogénea**. Ramos da veia porta permeáveis. **Hilo hepático não avaliado adequadamente pelas limitações**. Baço sem alterações ecográficas relevantes. Pâncreas não visualizado. Derrame peritoneal livre de pequeno volume.

Devido às alterações do estudo analítico que sugere fortemente a existência de lesão isquémica foi realizada Angio-Tc abdominal:

ANGIO-TC ABDOMINAL:

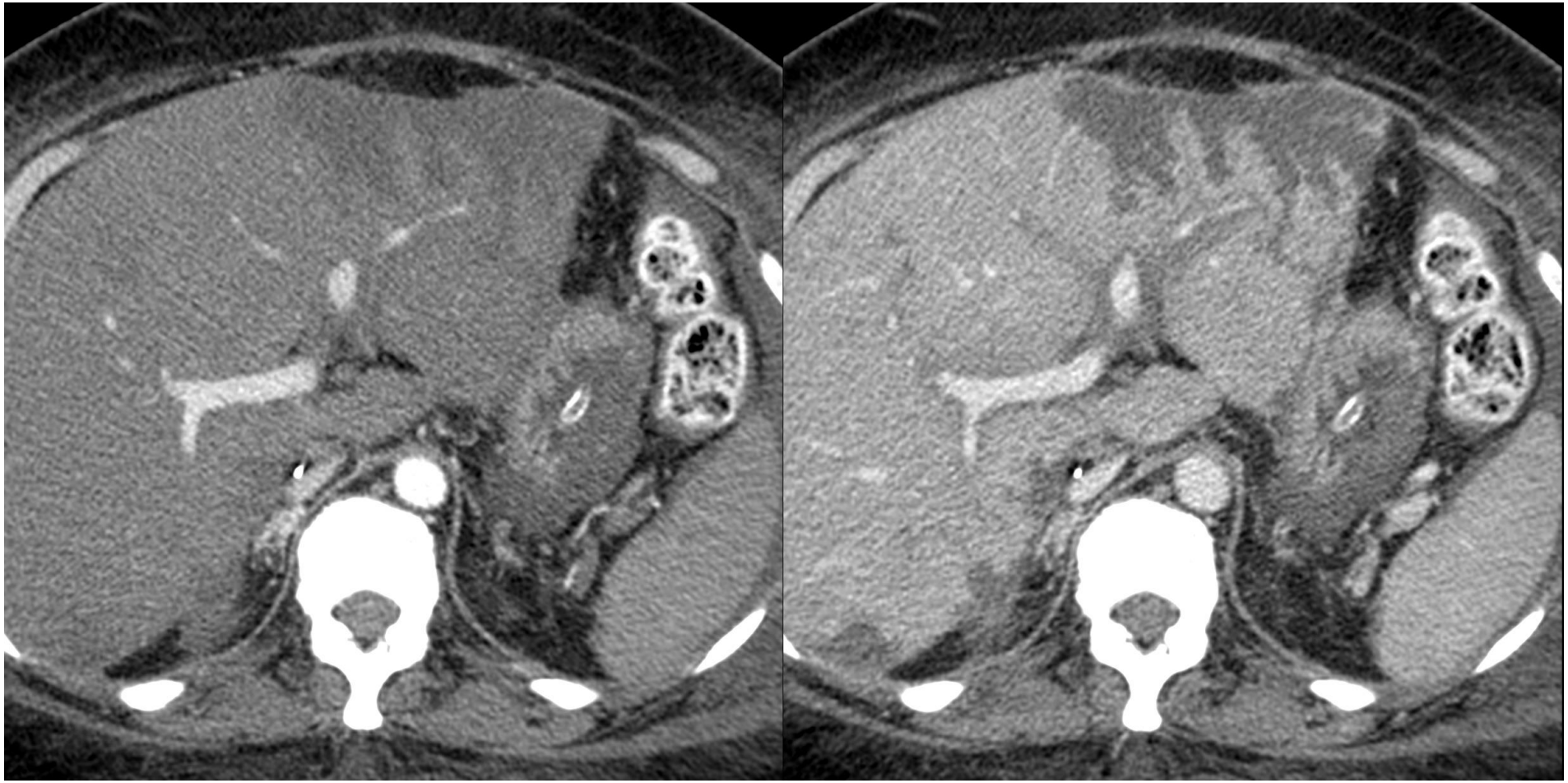

Fígado com estrutura **marcadamente heterogénea,** identificando-se múltiplas áreas em ambos os lobos sem evidência de realce após contraste, mais evidentes no lobo esquerdo, traduzindo **isquémia hepática difusa**.

ANGIO-TC ABDOMINAL:

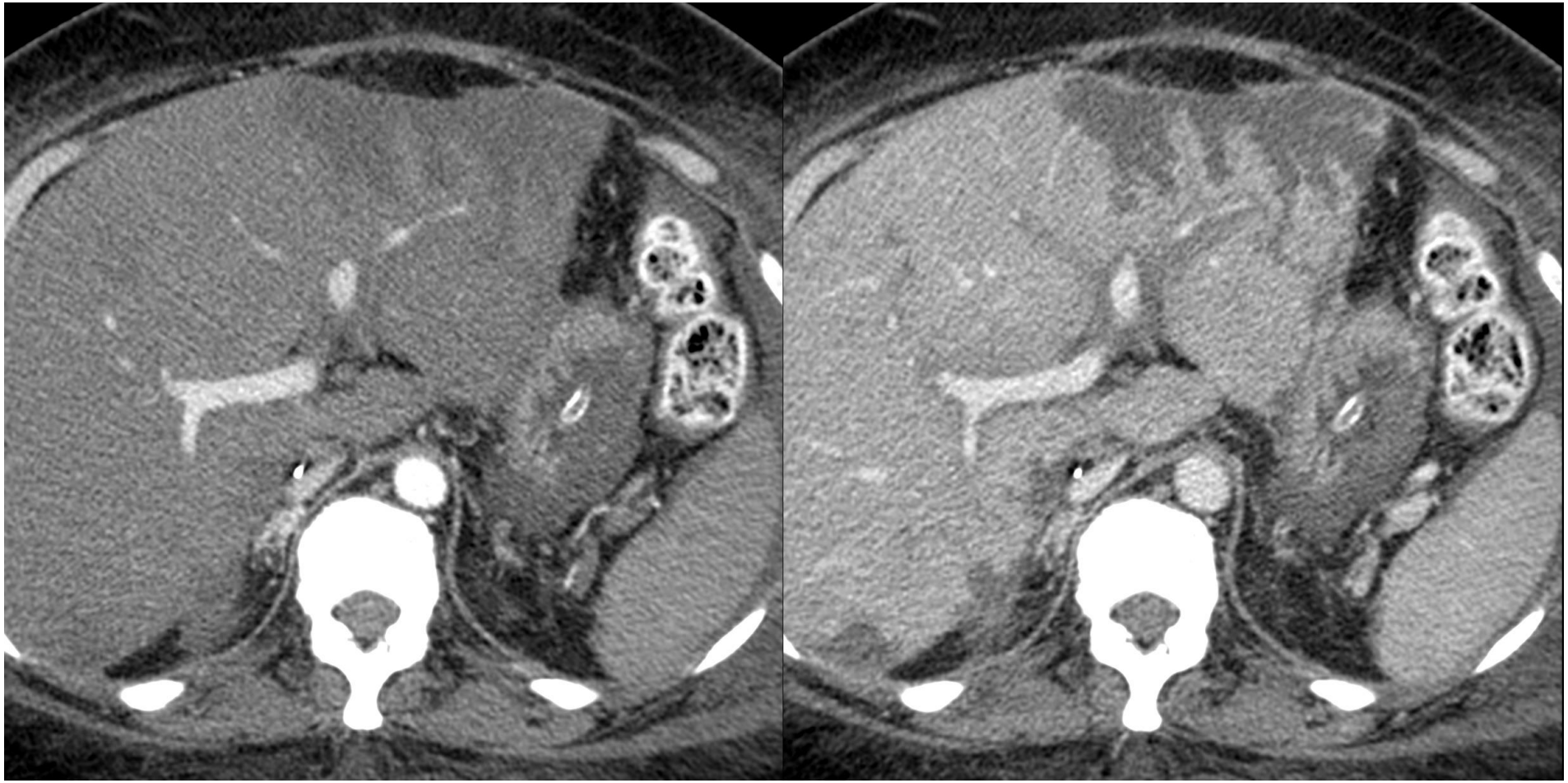

Artéria aorta permeável, de reduzido calibre. Tronco celíaco praticamente não visualizado, identificando-se mínimo preenchimento da artéria esplénica e da artéria hepática**. Artéria hepática de calibre marcadamente reduzido (filiforme),** sendo visualizada apenas até ao hilo hepático. Ramos intra-hepáticos não identificados. Veia porta permeável. Veias hepáticas permeáveis, sem alterações.

CASO 5

Estenose da artéria hepática

- 2 a 11%;
- Frequentemente no local da anastomose;
- Ocorre no tempo médio de 100 dias;
- Riscos: técnica cirúrgica (lesão iatrogénica, disrupção da vasa vasorum com isquemia da extremidade da anastomose), discrepância nos calibres das artérias, kinking.

Angiografia do tronco celíaco – Estenose da artéria hepatica, com calibre filiforme .

Chave: marcadores de lesão isquémica (transaminases e LDH)

TAKE HOME MESSAGES

- ✓ Perante alterações das provas hepáticas: compreender qual o padrão de lesão (hepatocelular/colestático/misto) e qual a razão AST/ALT de forma a limitar patologias mais prováveis.
- ✓ Na decisão de utilização de contraste hepato-especifico integrar score de Child-Pugh.
- ✓ Conhecer o score de Child-Pugh e MELD para a recomendação da terapeutica adequada (reuniões multidisciplinares)
- ✓ Nas lesões hepáticas em idade pediátrica a elevação da AFP virtualmente exclui a presença de lesão benigna.
- ✓ No estudo de doentes transplantados, aumentos marcados das AMT e da LDH indicam fortemente a possibilidade de complicações isquémicas e devem motivar investigação.

CONCLUSÃO

A compreensão das alterações imagiológicas em associação com padrões de anomalias das provas de função hepática permite a integração da radiologia, clínica e dados laboratoriais de forma a uma abordagem diagnóstica mais informada e abrangente.

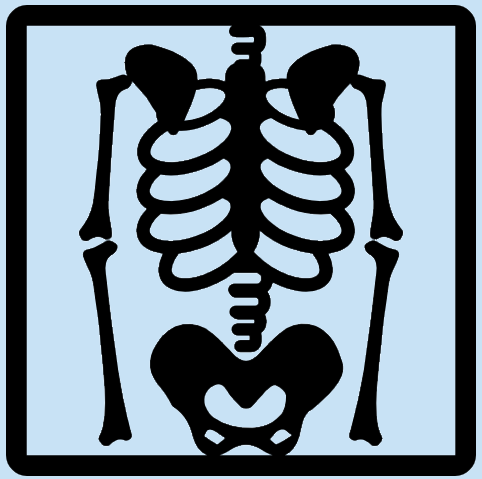

Obrigada pela atenção!

Carolina Terra